

TROMBECTOMÍA: TÉCNICA COMBINADA (TRAP)

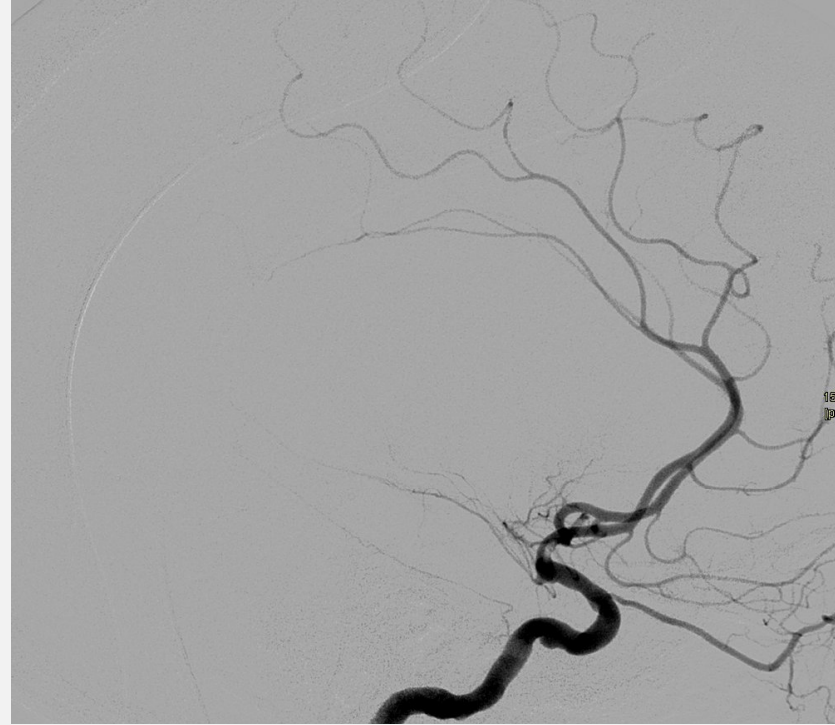
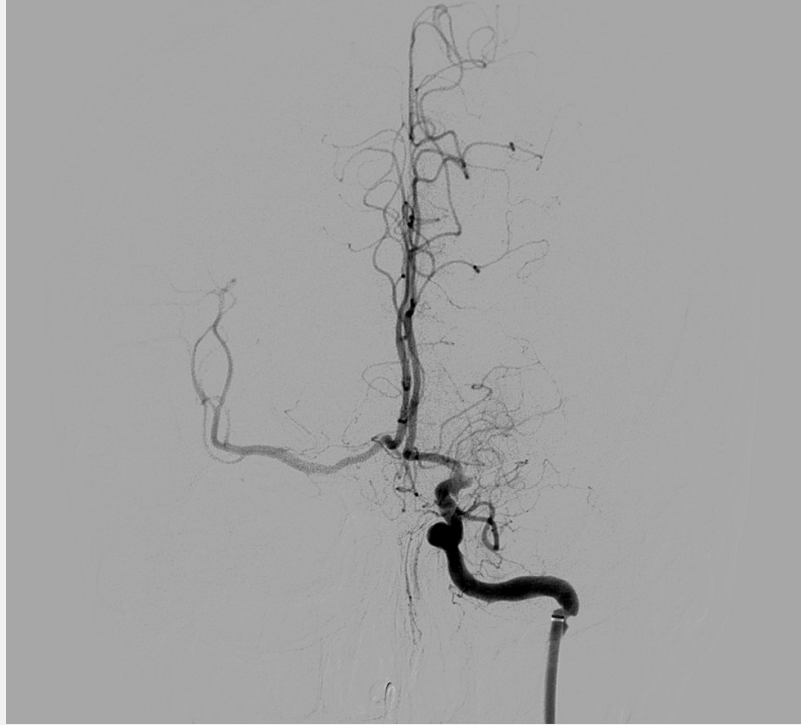
Dr. Santiago Rosati
Hospital Clínico San Carlos
Madrid

CLÍNICA

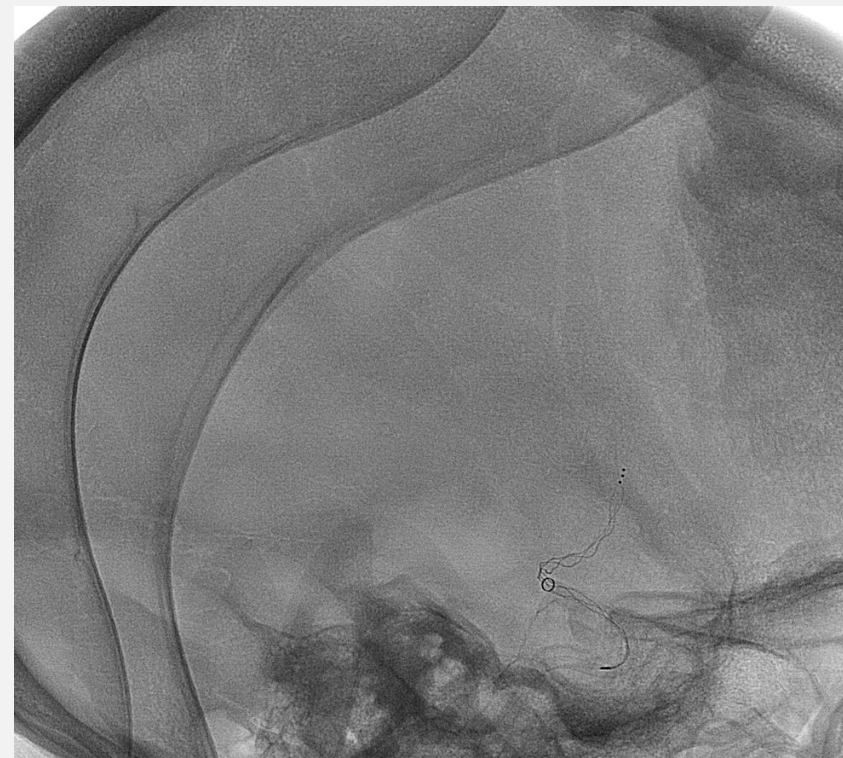
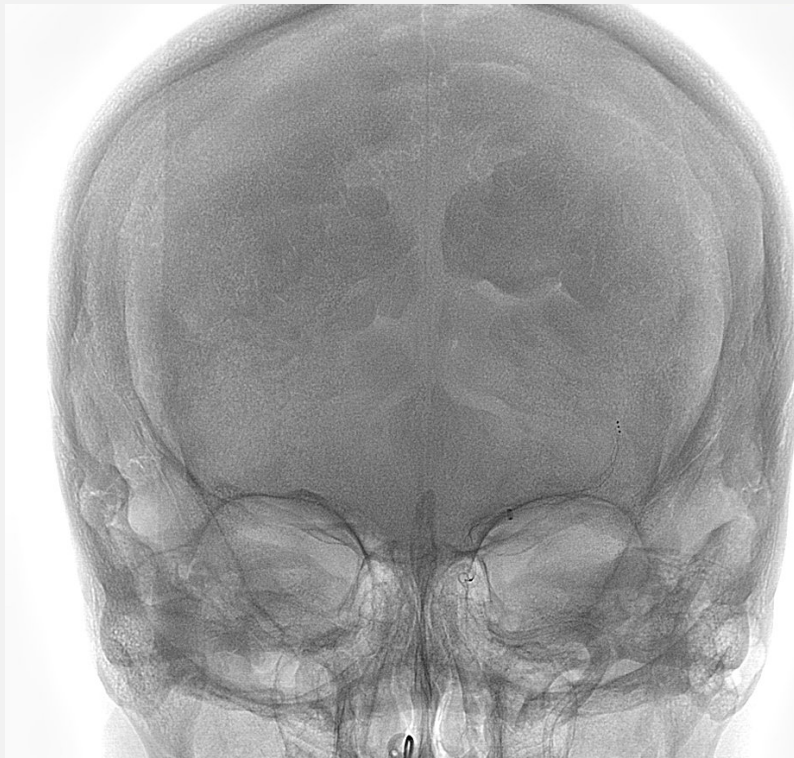
- Código ictus. Paciente de 68 años de edad, con último basal a las 19:00. NIHSS de 20, ASPECTS de 10 y oclusión en ACM MI izquierda. Fibrinólisis no.

PROCEDIMIENTO

- Anestesia: General
- Hora de punción: 22:00
- Acceso: Femoral Derecho
- Catéter guía: FlowGate2
- Se cateteriza la ACI izquierda y se identifica una oclusión de ACM MI proximal izquierda.



- Se realiza un pase combinando Trevo NXT 4x35 + Catalyst 7F con extracción de trombo y apertura completa de ramas de la ACM izquierda.
- eTICI final: 3
- Hora de recanalización final: 22:39 hs.



TICI FINAL 3

